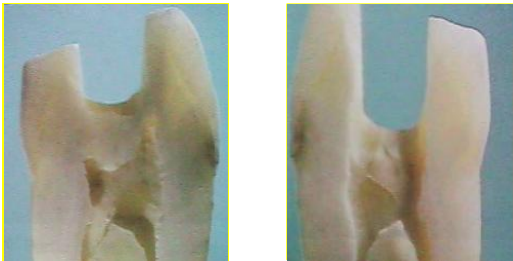

RESTAURAÇÃO DO DENTE TRATADO ENDODONTICAMENTE

Objetivos:

- Devolver resistência ao elemento dental;
- Reintegrá-lo ao sistema mastigatório do paciente;
- Recuperar a estética do paciente

Fragilidade coronária:



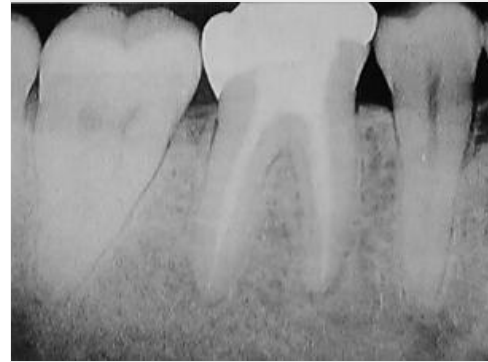- Remoção do teto da câmara coronária (zona de sustentação)

Opções:

- Restauração plástica simples;



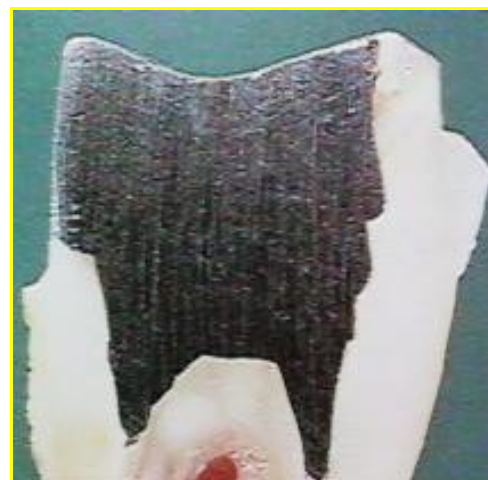- Proteção de cúspide;



- Núcleo de preenchimento;



- Retentor intrarradicular;
- pré-fabricados;
- fundidos



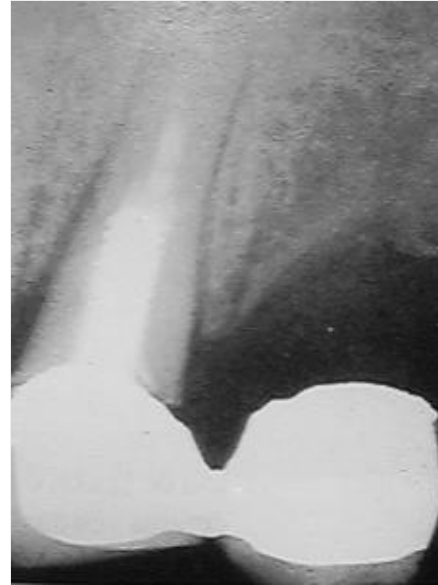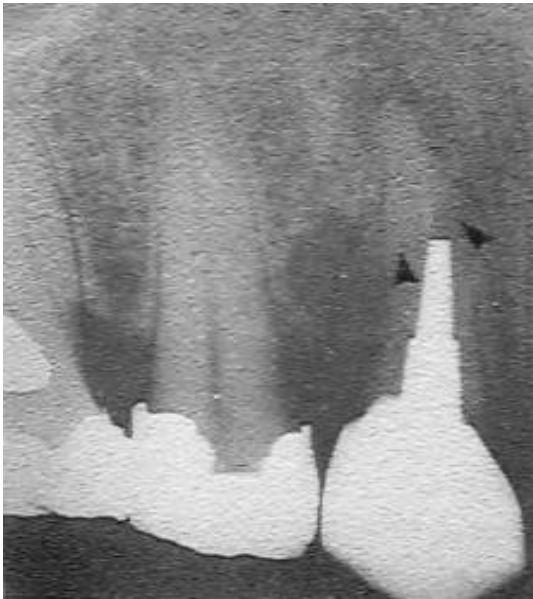
As margens devem se apoiar em tecido dental íntegro

Interação com outras áreas:

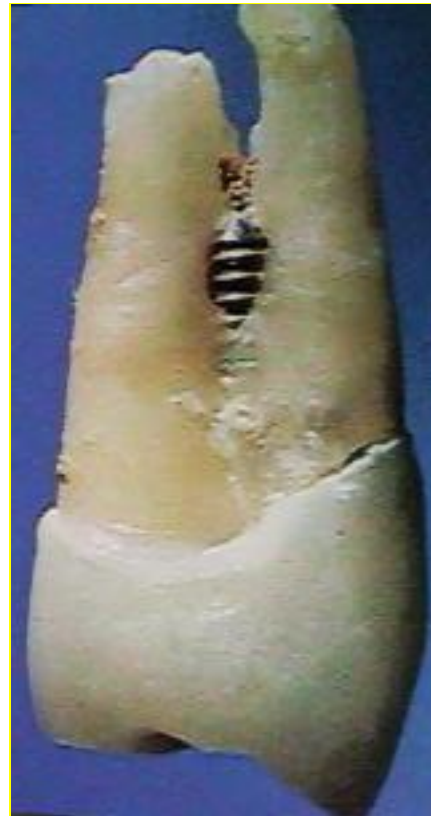- Dentística
- Prótese;
- Ortodontia;
- Periodontia

Acidentes:

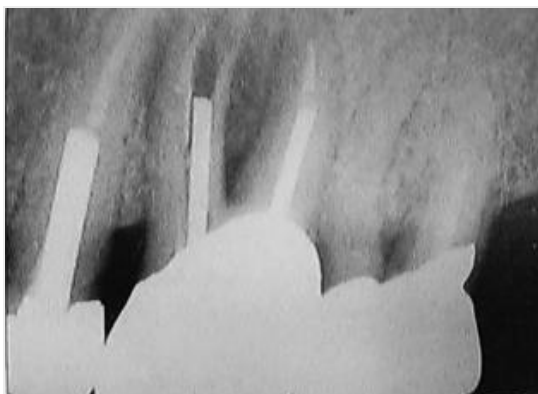
- 1. Fratura radicular;
- Forma da ponta do retentor:



- * 2. Perfuração radicular:



- Pino mal dimensionado:



- * Diâmetro e comprimento inadequados: