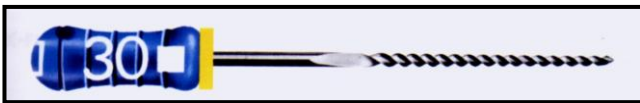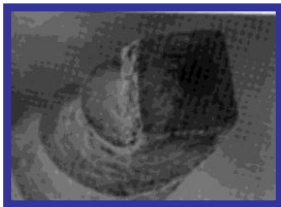


PREPARO DO CANAL

1. Material necessário
- Instrumentos Manuais
 - tipo K



(FIG.1)



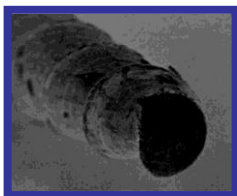
(FIG.2)

- núcleo quadrangular (FIG.2)
- pouco flexível
- bom corte e boa resistência
- ponta ativa
- **Indicação**
 - exploração do canal
 - instrumentação de canais retos

- tipo H



(FIG.3)



(FIG.4)


- núcleo circular (FIG.4)
- Boa flexibilidade e bom corte
- Muito baixa resistência
- ponta inativa

- **Indicação**
 - *Pulpectomias e Desobturações*

- Flexofile® ou Flex-R®



(FIG.5)



(FIG.6)

- núcleo triangular (FIG.6)
- boa flexibilidade
- bom corte e resistência muito boa
- ponta inativa
- **Indicação**
 - instrumentação de canais retos e ligeiramente curvos

- Golden-Medium®



(FIG.7)

- núcleo triangular
- Igual à Flexofile, com calibres intermediários
- **Indicação**
 - usada em canais curvos para facilitar a penetração e dar mais ritmo ao preparo

- Nitiflex® ou Sureflex® ou Onix®



(FIG.8)

- núcleo triangular
- Flexibilidade muito boa
- Baixo corte e Baixa resistência
- ponta inativa
- **Indicação**
- instrumentação de canais acentuadamente curvos

- Instrumentos Rotatórios
- Brocas de Gates-Glidden



(FIG.9)

- em forma de pera (FIG.9 E 11)
- corta somente na ponta ativa (FIG.11)
- quando fratura, fratura no pescoço e não na parte ativa com a exceção da número 1
- **Indicação**
- Preparo dos terços médio e cervical do canal e consequente desgaste compensatório
- Pulpectomia
- Desobturação

- Substâncias Químicas Auxiliares

a) Hipoclorito (FIG.12)

- **Utilização** – durante o preparo como auxiliar à instrumentação mecânica

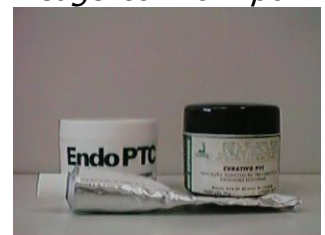- líquido de dakin (0,5%)
- solução de Milton (1%)



(FIG.12)

b) Endo PTC (FIG.13)

- **Utilização** – durante o preparo como auxiliar à instrumentação mecânica
- Componentes:
- Peróxido de uréia – reage com o hipoclorito
- Tween 80 - detergente
- Carbowax – veículo



(FIG.13)

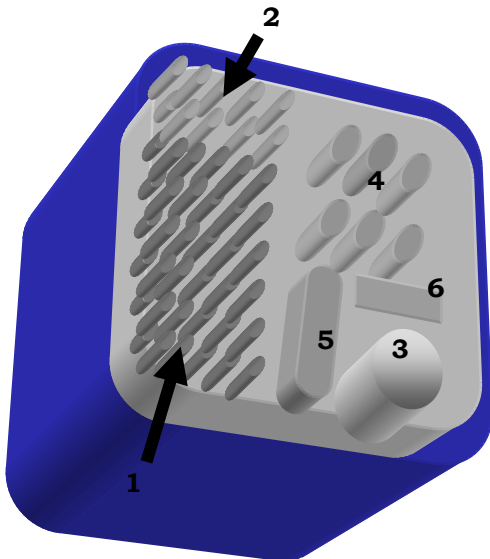
c) EDTA – T

- **Utilização**
- ao término do preparo
- nas sessões de troca de medicação intracanal

d) Tergentol-Furacin

- **Utilização**
- ao término do preparo

2. ergonomia
a) caixa (FIG.14)



(FIG.14)

1. **Limas:**

- b) tipo K # 15- 40 - 21mm
- c) tipo K # 15- 40 - 25mm
- d) tipo K # 45- 80 - 25mm
- e) tipo Hø # 15-40 - 25mm
- f) flexofile # 15-40 - 21mm
- g) Golden Medium # 15-40 - 25mm

2. **Brocas**

- esférica carbide
- endo - Z
- Gates-Glidden # 1 ,2 e 3
- esférica pescoço longo
- forma de pera

3. **Clean stand**

4. **Recipiente para cones de guta percha**

5. **Canaleta para stops**

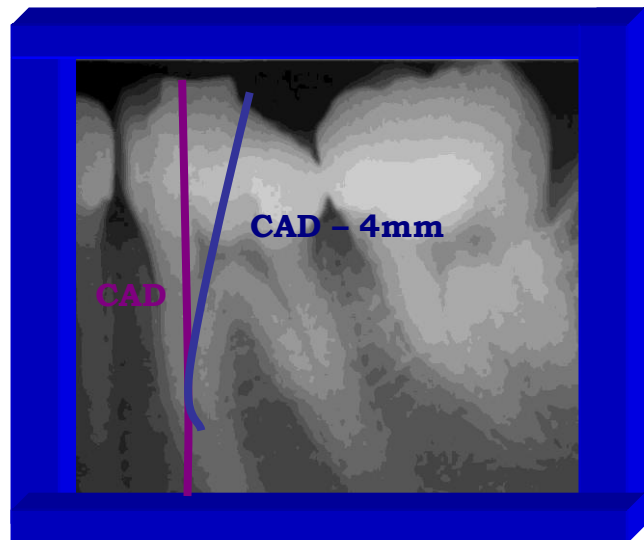
6. **Régua endodôntica**

3. Recursos Auxiliares

a) Radiografia (FIG.15)

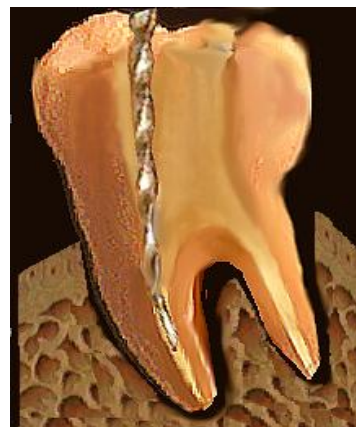- O que procurar na radiografia?
- Presença de cárie
- Presença de restaurações
- Verificar o número de raízes
- Verificar o número de canais

- Presença de curvaturas
- Presença de calcificações
- Presença de reabsorções
- Presença de lesões apicais e/ou laterais
- Verificar se o dente já tinha um tratamento prévio
- Definir limite de instrumentação com broca
- Definir limite de instrumentação com lima



(FIG.15)

b) Exploração (FIG.16)



(FIG.16)

- Como deve ser feito?
- Inicialmente com um explorador de ponta reta procurar a entrada do ca-

nal somente posicionando-o nesta entrada para os anteriores e correndo com o mesmo pelo assoalho para os posteriores determinando assim o número provável de canais

- Posteriormente, com uma lima fina explorar o conduto até uma distância de aproximadamente 4 a 5mm do CAD tentando transportar essas sensações para obter um modelo tridimensional do que acontece no canal (sinestesia)

• *O que devemos tentar sentir durante a exploração?*

- Verificar o número de canais (pelo número de paredes de dentina)
- Presença de curvaturas
- Presença de calcificações (dificuldade de penetração)
- Definir limite de instrumentação com broca (início da curvatura)
- Definir limite de instrumentação com lima (CRT tátil ou clínico)
- Planejar as possíveis intercorrências durante o preparo (como passar por essas anfractuosidades)

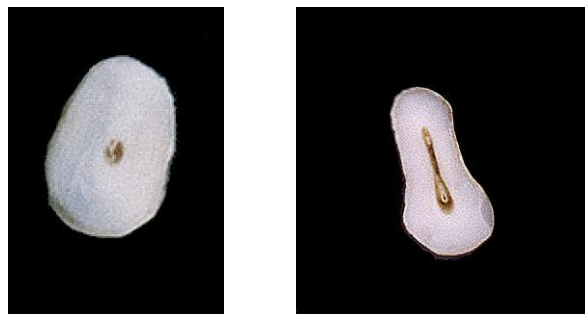c) Conhecimento de Anatomia Dental Interna

• Principais Variações

- Canais Circulares X Canais Achatados (FIG.17)– com exceção do incisivo central superior, do canino superior e da raiz palatina do molar superior cuja grande maioria das raízes e dos canais é circular, os demais dentes e raízes tendem a ser achatados

- Importância – no caso de canais circulares a distribuição bacteriana tende a ser mais igual por toda a circunferência permitindo um preparo mais homogêneo, já nos canais achatados, devido à maior facilidade com que as bac-

térias atingem a região dos pólos, essas devem ser mais instrumentadas.



(FIG.17)

• Principais Causas de Variações

- Idade – Uma das principais funções da polpa é formar dentina, e isso ela faz durante toda a vida do indivíduo, por isso há uma grande variação de anatomia entre os pacientes de diversas idades, lembrando sempre que essa deposição sempre ocorre respeitando os feixes vásculo-nervosos,

- **Pacientes novos** – costumam ter um canal amplo e único

- **Pacientes idosos** – costumam ter os canais bem definidos quaisquer que seja o número, sendo mais comum a presença de dois canais bem definidos no caso de raízes achatadas ou de um canal único e estreito em raízes circulares,

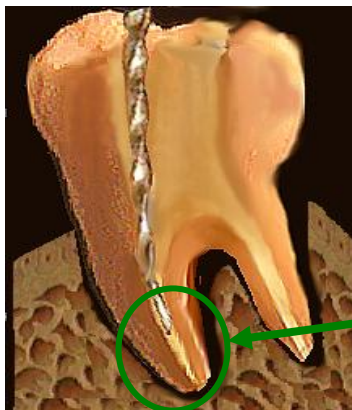
- **Pacientes jovens** – essa é uma fase que não há uma definição do número exato de canais, sendo mais provável a presença de um sem número de variações como canais acessórios e deltas apicais

- *canais acessórios:* devido a presença destas variações que normalmente nós não vemos, nem notamos, mas que com certeza existem e não conseguimos instrumentar manualmente, devemos recorrer à substâncias químicas

auxiliares para atingir essas regiões, devendo agir por um tempo maior; delta apical: além da região de delta que deve ser evitada durante a instrumentação de dentes portadores de polpa viva devido ao número de feridas apicais

4. Como fazer

- *Técnica Cérvico-Apical*
 - Determinar, através da radiografia, o Comprimento máximo que a broca e o instrumento explorador deverão atingir (FIG.18)– 4ma 5mm do CAD



(FIG.18)

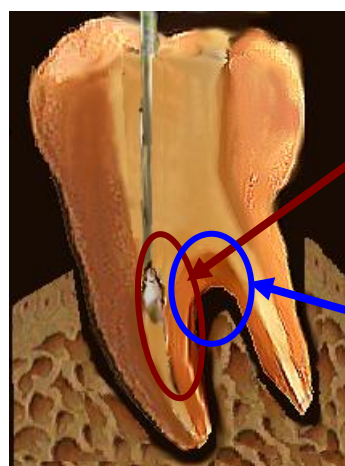
- Iniciar com o movimentos exploratórios e uma lima fina que deverá atingir essa região, normalmente uma lima de calibre 15
- Separar as brocas a serem usadas, os números devem ser de acordo com o tamanho do dente em questão, por isso, para um molar dificilmente o tamanho da broca será superior a de número 3, enquanto que a mesma broca não adiantará muita coisa em um incisivo central superior de um paciente novo
- Regular a velocidade do contra-ângulo, ela deve ser o suficiente para cortar, no sentido horário, porém deve ser baixa o suficiente para que se

por um acaso ela travar, ela ou pare de funcionar ou se quebrar, que o faça no pescoço e não na parte ativa

- Inicialmente devemos preencher o conduto com a substância química auxiliar colocando inicialmente o Endo-PTC na câmara pulpar e gotejando o Hipoclorito de Sódio até verificar a sua efervescência, esta deve ser mantida durante toda a instrumentação, devendo regularmente ser reposta

- A cada troca de 1 ou 2 instrumentos (seja broca ou lima) é recomendável que se faça uma irrigação e aspiração com o Hipoclorito e a renovação do Endo-PTC ao término da reação de efervescência

- Colocar a broca na entrada do canal, (FIG.19) inicialmente a de menor calibre escolhido para àquele dente, no sentido que a curvatura e a entrada do canal permitirem, não forçar para entrar reto, o que poderia causar um desgaste indesejável na parede da furca, além de poder levar à fratura da broca

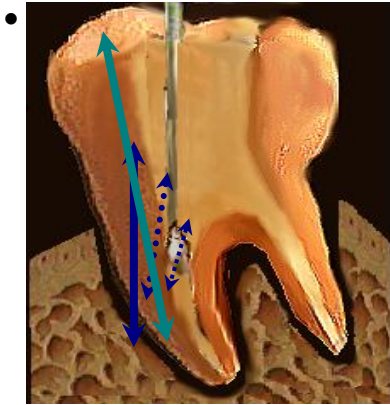


(FIG19)

- **Limite de Atuação (até CAD-4mm)**
- **Tamanho da Broca (compatível)**
- **Onde Atuar (evitar a zona de perigo)**

- Utilizar a broca de Gates-Glidden em pequenos movimentos de vai-e-vem (FIG.20)sem fazer pressão até o

momento em que ela pare e não penetre mais (lembrar que a broca só corta nas laterais e não na sua ponta)



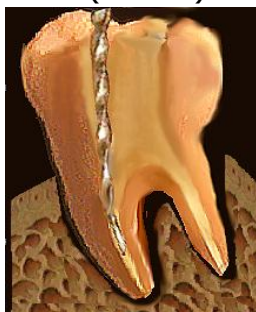(FIG.20)

Cinemática:

- **Vai-e-Vem suave**
- **Posicionar como a Broca Permitir**
- **Anti-curvatura**

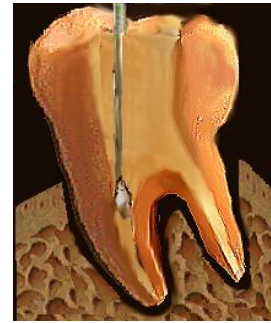
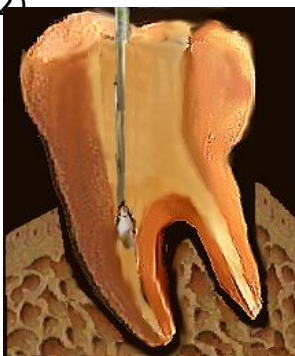• Para efeito de exemplo, vamos pegar um molar inferior em que vamos instrumentar valendo-se da técnica cérvico-apical

• O primeiro passo é a exploração deste conduto (FIG.21)



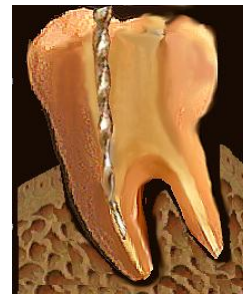(FIG.21)

• Inicialmente utilizamos a broca de Gates-Glidden de número 1, ela vai entrar somente uns poucos milímetros (FIG.22)



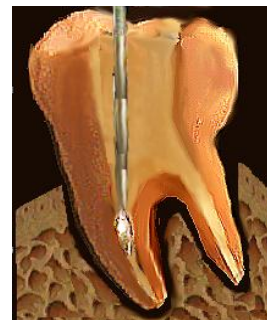(FIG.22)

• Sempre entre o intervalo das brocas utilizamos a lima de exploração para averiguar se não nenhuma intercorrência, e também para não acumular dentina na luz do canal (FIG.23)



(FIG.23)

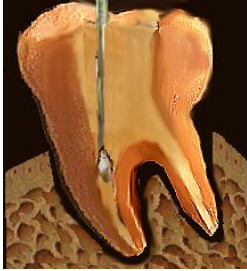• Colocaremos agora a broca de Gates-Glidden de número 2, ela deve entrar também poucos milímetros, no máximo o mesmo que a número 1 (FIG.24)



(FIG.24)

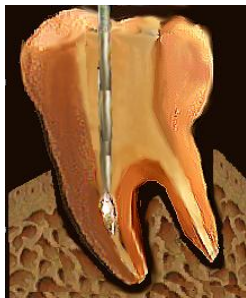• Voltamos com a lima exploratória (FIG.23)

- Voltamos com a broca número 1 ela deve descer um pouco mais devido ao desgaste realizado com a broca número 2 (FIG.25)



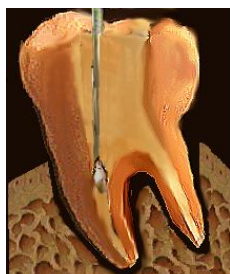(FIG.25)

- Voltamos com a lima exploratória (FIG.23)
- Novamente a broca número 2, que deve também descer mais que a anteriormente usada (FIG.26)



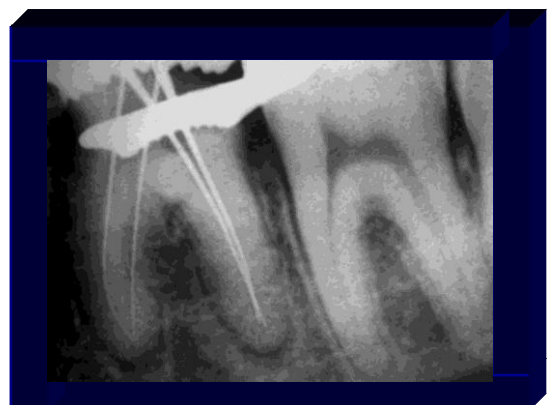(FIG.26)

- Novamente a lima exploratória (FIG.23)
- Podemos agora utilizar a broca número 3, esta que deve ter seu campo de ação limitado ao terço cervical, porém por ter uma maior resistência ela pode ser utilizada para a remoção do cotovelo de entrada do conduto (FIG.27)



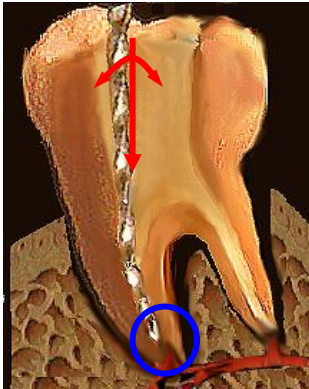
(FIG.27)

- Voltamos com a lima exploratória (FIG.23)
- Voltamos com a broca número 1, que deve entrar mais agora, tanto em profundidade como numa posição mais reta, após a realização do desgaste compensatório através da remoção ou suavização do cotovelo da entrada
- De agora em diante devemos intercalar as brocas número 1 e 2 principalmente até que ocorra uma das duas situações
 - **Situação 1:** a broca atinge o limite previamente estabelecido de 4 a 5 milímetros do CAD
 - **Situação 2:** a broca, por impedimento espacial, ou seja por uma curvatura ou por uma irregularidade qualquer, não desce mais de um certo ponto, sendo esse o novo limite de trabalho da broca
- Vamos realizar a odontometria do dente em questão para poder instrumentar o terço apical
- escolha do primeiro instrumento este deve chegar ao CRT e ali ficar travado
- Após a realização da odontometria e confirmação radiográfica da mesma(FIG.28), passaremos à instrumentação propriamente dita



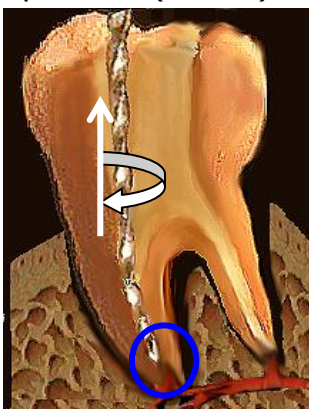
(FIG.28)

- Com a lima nós iremos usar como movimentos básicos
- **Penetração** – pequenos movimentos para os lados com uma ligeira pressão apical (FIG.29)



(FIG.29)

- **Alargamento** – movimento quando atingimos o CRT em que fazemos com a lima um movimento de 1/4 de volta e tração até que o instrumento fique solto (FIG.30)



(FIG.30)

- Troca do instrumento – todo instrumento deve ser trocado para um maior desde que este esteja solto no canal e que o seguinte chegue ao CRT

sem que o operador tenha que fazer uma força exagerada na penetração

- **Término do preparo** – deve ser terminado assim que os principais objetivos de limpeza, modelagem e desinfecção sejam atingidos, devendo ter um calibre compatível

- **Muito fino:** além de prejudicar a limpeza, é ruim para a modelagem pois dificulta a obturação do conduto

- **Muito calibroso:** sacrifica muita estrutura dental, podendo levar a fragilização do elemento

- **Ideal:** utilização de *bom senso* e conhecimentos *anatomopatológicos*, ou seja uma polpa morta precisa de mais instrumentação que uma polpa viva, bem como o calibre dos instrumentos efetivos para um incisivo central superior é significativamente maior que para uma raiz méso-vestibular de molar superior

- *Principais Vantagens do escalonamento*

- Manutenção da forma original do canal, em especial do ápice com menor incidência de desvios

- Melhor limpeza das regiões mais contaminadas, a saber, os terços cervical e o médio

- Menor extrusão de debris para a região periapical e conseqüente menor incidência de pós-operatórios

- Menor probabilidade de variação odontométrica durante a instrumentação

- Normalmente inicia com uma lima mais calibrosa, possibilitando uma melhor limpeza com menor chance de acidentes